EDEMA DE PAPILA COM APRESENTAÇAO ATIPICA EM PRONTO ATENDIMENTO OFTALMOLOGICO: UM RELATO DE CASO

Thais Nascimento Viana Penna Souza[1], Liliane de Abreu Rosa de Alcântara[1], Hugo Brito de Carvalho[1], Marco Aurélio Lana Peixoto[1]

[1]**Instituição:** Hospital São Geraldo - Minas Gerais – Brasil

Objetivo

Relatar um caso de edema de papila em urgência oftalmológica.

Relato do Caso

Mulher de 53 anos, hipertensa e diabética procurou atendimento no setor de urgência do Hospital São Geraldo, queixando-se de redução súbita da acuidade visual em olho esquerdo há 20 dias, sem outros sintomas associados. Ao exame, apresentava, neste olho, defeito pupilar eferente relativo, melhor acuidade visual referida de 0,05 e não lia nenhuma placa ao teste de visão de cores (Ishihara), à fundoscopia, papila rósea, elevada, com hemorragias peridiscais, brilho macular reduzido, ingurgitamento venular, hemorragias periféricas em chama de vela nos 4 quadrantes, retina aplicada. Olho direito sem alterações. Incialmente foi diagnosticada com oclusão de veia central da retina em olho esquerdo. Mas exames de imagem mostraram edema de papila importante sem edema macular, desproporcional à oclusão venosa, levantando a hipótese de neuropatia isquêmica anterior associada

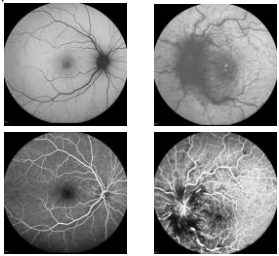

Figura 1: Angiofluoresceínografia de olhos direito e esquerdo, mostrando grande edema de papila e hemorragias periféricas

Após orientação da paciente, e considerando eficácia terapêutica em estudos prévios, realizamos duas injeções peribulbares de triancinolona 40mg, com intervalo de duas semanas, para tratamento da neuropatia. Paciente evoluiu com estabilização da acuidade visual e melhora do edema de papila à propedêutica complementar.

Conclusão

O edema de papila apresenta diagnóstico muitas vezes desafiador. Quando aguda, deve ser prontamente reconhecida pelo oftalmologista. A procura por novos métodos terapêuticos se faz essencial, dado seu potencial ameaçador da visão.

Palavra Chave

Edema de papila; oclusão de veia central; neuropatia óptica isquêmica; triancinolona; peribulbar.