Hospital São Geraldo/HC-UFMG

MACULOPATIA APÓS ABUSO DE ALUCINÓGENO

LACERDA, L.D.R; DE OLIVEIRA, C.M; LIMA, B.G.L.

RELATO DE CASO

Homem, vinte e nove anos, comparece a urgência oftalmológica com queixa de pequeno escotoma central e metamorfopsia em ambos os olhos após permanecer por cerca de três horas, conforme relatado por terceiros, em observação direta do sol quatro dias antes da consulta. Tal comportamento ocorreu devido a intoxicação aguda por alucinógeno de uso em ritual religioso (Ayahuasca, popularmente conhecida como “Chá de Santo Daime”). Ao exame, apresentava: acuidade visual 20/20 com correção, pressão intraocular 11mmHg em ambos os olhos, biomicroscopia anterior sem alterações, fundoscopia com achado de lesão arredondada menor que 1DD, amarelada, em fovéola e edema perilesional, sem outras alterações retinianas. AV de seguimento permaneceu preservada.

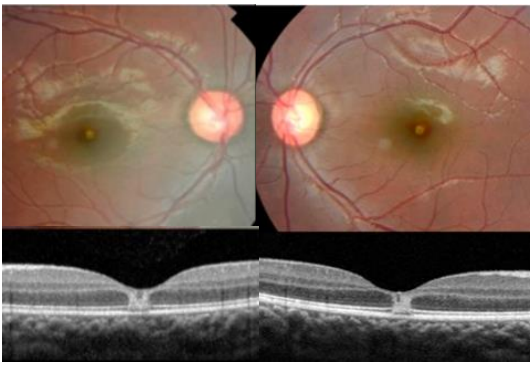

Retinografia evidenciando lesão foveolar e OCT compatível com lesão central.

CONCLUSÃO

A maculopatia solar ocorre por danos térmicos e fotoquímicos à retina. Existem níveis da doença de inicial a grave que dependem do tempo de exposição e da susceptibilidade individual. Os principais achados variam de pequenas lesões amareladas foveais nas fases iniciais até buracos maculares lamelares associados a alterações pigmentares em fases crônicas acompanhadas de manutenção ou não de baixa acuidade visual, escotomas ou metamofopsias. Não há tratamento definitivo, deve-se conscientizar a população dos perigos da exposição ocular direta ao sol.

DISCUSSÃO

A maculopatia solar ocorre por exposição solar excessiva associada a rituais religiosos, observação direta de eclipse solar ou ainda a alterações do estado mental. A patogênese deve-se uma lesão foto-oxidativa. O olho absorve grande parte do espectro de luz UV e infravermelho, mas uma parte destes e da luz visível são absorvidos pela camada de fotorreceptores e epitélio pigmentar da retina. Essas são as camadas mais susceptíveis ao dano foto-tóxico, sendo a lesão no epitélio pigmentar o evento primário. Os sintomas iniciais são baixa da acuidade visual, escotomas centrais ou paracentrais, metamorfopsia, fotofobia. A autofluorescência de fundo evidencia uma mancha hipoautoflourescênte na fóvea com anel de hiperautofluorescência. A angiofluoresceinografia pode evidenciar um defeito em janela que aponta a lesão na camada de fotorreceptores. O melhor exame para avaliação é a Tomografia de Coerência Óptica (OCT), apresentando uma área hiperreflectiva na fóvea, sendo todas as camadas retinianas afetadas. Outros achados do OCT são atenuação da reflectividade do epitélio pigmentar e disrruptura dos segmentos internos e externos da camada de fotorreceptores. O pior prognóstico está relacionado a lesão no segmento interno dos fotorreceptores. A maioria dos pacientes recupera a visão total ou parcialmente. Não existe tratamento padronizado na literatura.

Referências

1) MERINO-SUÁREZ, Maria L. et al. Optical coherence tomography and autofluoresceingraphy changes in solar retinopathy. Canadian Journal of Ophthalmology, v. 52, n. 2, p. e67-e71, 2017.
2) YANNUZZI, Lawrence A. et al. Solar retinopathy: a photobiologic and geophysical analysis. Retina, v. 32, p. 28-43, 2012.
3) BIRDSONG, Orry; LING, John; EL-ANNAN, Jaafar. Solar retinopathy. Ophthalmology, v. 123, n. 3, p. 570, 2016.
4) ABDELLAH, Marwa Mahmoud et al. Solar maculopathy: prognosis over one year follow up. BMC ophthalmology, v. 19, n. 1, p. 201, 2019.