CEIO em câmara anterior descoberto após sete anos do trauma

Autores: TEIXEIRA, LC[1]; MENDONÇA, PRH[1]; MARES, YS[1]; LIMA, BGL[1]

[1]Residente em Oftalmologia do Hospital São Geraldo (HC-UFMG)

OBJETIVO

Relatar o caso de um paciente com CEIO metálico em câmara anterior e história de trauma ocular há sete anos. Em traumas oculares abertos deve-se sempre manter alto nível de suspeição para a presença de corpos estranhos intraoculares (CEIOs).

RELATO DE CASO

Paciente do sexo masculino, 29 anos, procurou o departamento de Urgência do Hospital São Geraldo-UFMG com história de dor intensa e súbita em OD há 24 dias, com início logo após saltar de altura de 50cm. Na anamnese, negava traumas oculares recentes, mas informou história de lesão ocular penetrante em OD há sete anos, abordada cirurgicamente com reconstrução de câmara anterior e sutura de córnea na ocasião. Ao exame oftalmológico, apresentava corpo estranho intraocular (CEIO) em câmara anterior de OD, com intensa reação inflamatória (Figura 1). Realizada ecografia em modo B, que não mostrou CEIO em câmara posterior e não foi capaz de excluir endoftalmite. Abordado cirurgicamente através de lavagem de câmara anterior de OD, com retirada do corpo estranho e injeção intravítrea de antibióticos e corticoide (Figura 2 e Figura 3). Optamos por confirmar a ausência de outros

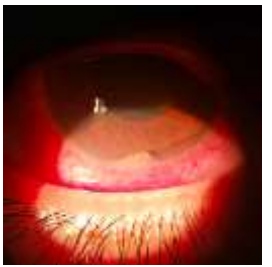

Figura 1: Biomicroscopia de segmento anterior

CEIOs com tomografia computadorizada de órbitas, que não mostrou alterações.

Figura 2: Abordagem cirúrgica

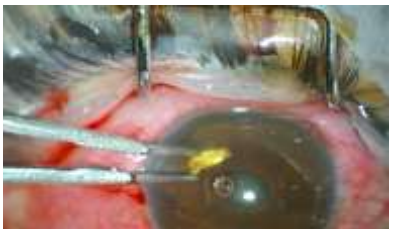

Figura 3: Retirada do corpo estranho intraocular

CONCLUSÃO

CEIOs estão presentes em uma parcela significativa das lesões com ruptura de globo ocular. O prognóstico é diverso e influenciado por vários fatores, tais como tamanho, local da lesão e tempo de permanência. A maioria dos CEIOs aloja-se no segmento posterior, porém é importante também estarmos sempre atentos a sua presença no segmento anterior, inclusive na topografia do ângulo iridocorneano.

REFERÊNCIAS

Yigit O. Foreign body traumas of the eye managed in an emergency department of a singleinstitution. Ulus Travma Acil Cerrahi Derg. 2012;18(1):75-9

Loporchio D, Mukkamala L, Gorukanti K, Zarbin M, Langer P, Bhagat N, Intraocular Foreign Bodies: A Review, Survey of Ophthalmology (2016)