40º Congresso do Hospital São Geraldo Online

MEMBRANA NEOVASCULAR SUBRRETINIANA SECUNDÁRIA A ESTRIAS ANGIÓIDES EM PACIENTE COM PSEUDOXANTOMA ELÁSTICO: RELATO DE CASO

MATHEUS ALVES COTRIM[1], CAROLINE ALVES COTRIM[2], LARISSA FOUAD IBRAHIM[3] - INSTITUTO DE OLHOS CIÊNCIAS MÉDICAS

[1]ACADÊMICO DE MEDICINA NA UNIVERSIDADE FEDERAL DE MINAS GERAIS, [2]ESPECIALIZANDO EM OFTALMOLOGIA NO INSTITUTO DE OLHOS CIÊNCIAS MÉDICAS, [3]FELLOWSHIP DO DEPARTAMENTO DE RETINA NO INSTITUTO DE OLHOS CIÊNCIAS MÉDICAS

HOSPITAL UNIVERSITÁRIO CIÊNCIAS MÉDICAS UMA INSTITUIÇÃO FELUMA 1950

OBJETIVO

Relatar um caso de membrana neovascular subrretiniana (MNVSR) bilateral com evolução para cicatriz disciforme no olho direito (OD), como sequela de estrias angióides secundárias a pseudoxantoma elástico (PE).

RELATO DE CASO

Paciente do sexo feminino, 60 anos, encaminhada por baixa acuidade visual (AV) progressiva há um ano em ambos os olhos (AO), pior no OD. Diagnóstico prévio de PE. Ectoscopia: pápulas e placas amareladas, permeadas por pele flácida em pescoço e axilas. Exame oftalmológico: AV corrigida de conta dedos a 1 metro em OD e 0,4 em olho esquerdo (OE); biomicroscopia sem alterações em AO; na fundoscopia observou-se: estrias angióides em AO, cicatriz disciforme no OD e lesão sugestiva de MNVSR ativa no OE. A angiografia fluorescente corroborou os achados fundoscópicos com área de staining macular em OD e leakage em região macular no OE, além da presença de estrias angióides em AO. A tomografia de coerência óptica mostrou área hiperrefletiva sugestiva de fibrose foveal em OD, e OE com aumento da espessura foveal, cistos intrarretinianos e lesão hiperrefletiva sugestiva de MNVSR ativa. Indicada terapia antiangiogênica em OE.

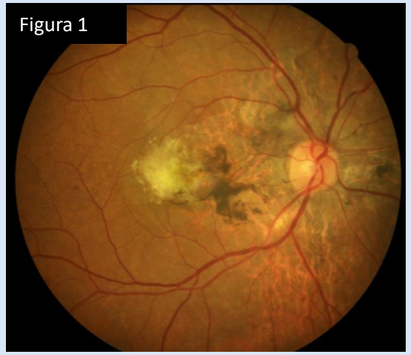

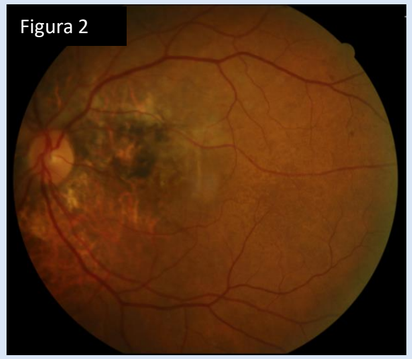

Figuras 1 e 2: fundoscopia mostrando estrias angióides em AO, cicatriz disciforme no OD e lesão sugestiva de MNVSR ativa no OE.

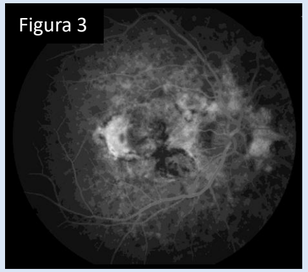

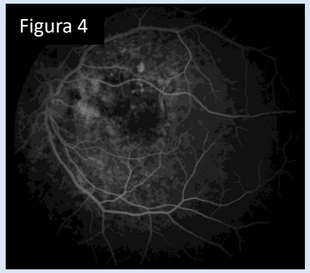

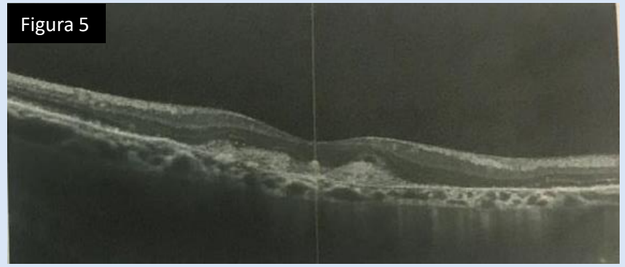

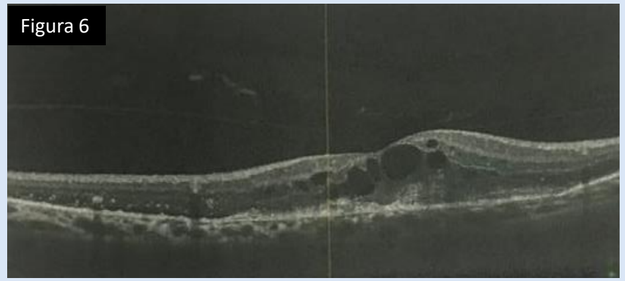

Figuras 3 e 4: aspecto angiográfico em AO. Figuras 5 e 6: OCT revela área hiperrefletiva sugestiva de fibrose foveal em OD; OE com aumento da espessura foveal, cistos intrarretinianos e lesão hiperrefletiva sugestiva de MNVSR ativa.

CONCLUSÃO

Estrias angióides são deiscências da membrana de Bruch secundárias à fragilidade do tecido elástico. Podem associar-se ao PE, doença hereditária que gera calcificações sistêmicas das fibras elásticas. O caso ressalta a gravidade das complicações oftalmológicas quando o diagnóstico é tardio e a importância do tratamento precoce para evitar danos como a cegueira.

REFERÊNCIAS BIBLIOGÁFICAS

1. Suel A. Estrias angióides: análise fundoscópica de 317 casos. Arq. Bras. Oftalmol. 2008;71(6):819-821
2. Chassaing N, Martin L, Calvas P. Pseudoxanthoma elasticum: a clinical, pathophysiological and genetic update including 11 novel ABCC6 mutations. J Med Genet. 2005;42:881-892.
3. Kanski J, Bowling B. Oftalmologia clínica. 7a ed. Rio de Janeiro: Elsevier. 2012;14:641.